

BEHANDLUNG VON SCHWEREN FUNKTIONSSTÖRUNGEN DER SCHULTER

Von **DR. MED. ATUL SUKTHANKAR**, Facharzt für Orthopädische Chirurgie und Traumatologie des Bewegungsapparates

IRREPARABLE SEHNENRISSE DER SCHULTER KÖNNEN ZU EINER RELEVANTEN FUNKTIONSSTÖRUNG FÜHREN UND BETROFFENE IM ALLTAG SCHWER BEHINDERN. DANK EINES SPEZIELLEN EINGRIFFS, DER DIE IMPLANTATION EINER UMGEKEHRTEN SCHULTERTOTALPROTHESE MIT EINEM SEHNENTRANSFER KOMBINIERT, LÄSST SICH IN VIELEN FÄLLEN EINE DEUTLICHE FUNKTIONSVERBESSERUNG ERZIELEN. DIESE KOMPLEXE OPERATION IST BEISPIELHAFT FÜR DEN HOHEN SPEZIALISIERUNGSGRAD DER ORTHOPÄDISCHEN CHIRURGIE UND WIRD NUR AN WENIGEN ZENTREN DURCHGEFÜHRT.

Sehnen sind bindegewebige Teile von Muskeln und verbinden diese mit den Knochen. Sie dienen der Kraftübertragung der Muskeln auf die Knochen und ermöglichen so die Bewegung des Gelenks, an dem der Knochen beteiligt ist. Ein Sehnenriss führt somit zu einem Funktionsverlust des entsprechenden Gelenks. In der Schulterchirurgie hat sich die Behandlung von Sehnenrissen (Rotatorenmanschettenrupturen) etabliert: Konventionelle operative Verfahren führen bei 90 Prozent der Patienten zur Schmerzlinderung und Funktionsverbesserung.

Etwa 5 bis 10 Prozent aller Risse werden bei erstmaliger Vorstellung hingegen als «irreparabel» eingestuft. Irreparabel bedeutet, dass die Muskeln/Sehnen so weit degeneriert sind, dass eine Rekonstruktion mit den gängigen gelenkerhaltenden operativen Verfahren nicht mehr zu einer guten Funktion führen würde (vgl. Abb. 1). Häufig geht die Irreparabilität mit einer schweren Funktionsstörung der Schulter einher. Hierbei kann der Patient den Arm nicht über das Kopfniveau heben und klagt neben Schmerzen auch über einen Kraftverlust.

In solchen Fällen hat sich der Einsatz der sogenannten umgekehrten (inversen) Schultertotalprothese (vgl. Abb. 3)

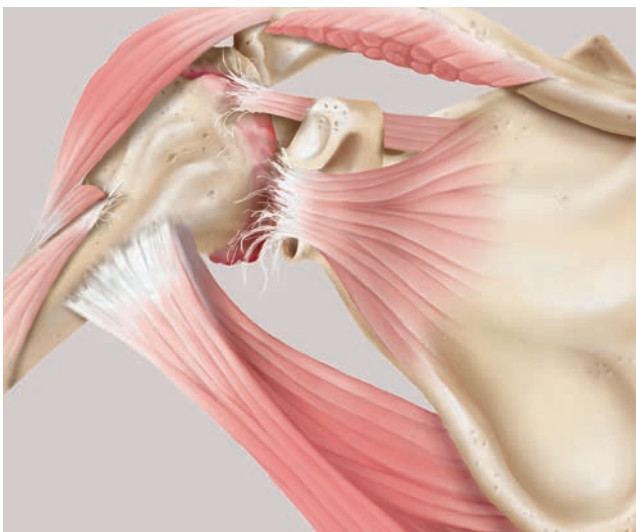


Abb. 1
Die Rotatorenmanschette ist komplett rupturiert, und die entsprechenden Muskeln sind degeneriert. Als Folge hat sich das Gelenk abgenutzt. Im unteren Bildabschnitt ist der Latissimus dorsi- und Teres major-Muskel zu sehen, der im vorderen Abschnitt des Oberarmes ansetzt und eine noch sehr gute Qualität hat. Zu anschaulichen Zwecken wurde der Delta-Muskel, der die Aussenkontur der Schulter bildet, teilweise entfernt.

bewährt. Das bedeutet, dass die Gelenkkugel auf der Seite des Schulterblatts und nicht des Oberarmknochens fixiert wird. Damit können nach korrekter Implantation eine gute Kraftentwicklung sowie eine Vorwärtsbewegung (Flexion) und eine Abspreizbewegung (Abduktion) über dem Kopfniveau erreicht werden. Jedoch wissen wir aus wissenschaftlichen Studien und eigener Erfahrung, dass die inverse Prothese die Rotationsbewegungen der Schulter nicht zu verbessern vermag.

Insbesondere die Aussenrotation der Schulter ist eine sehr wichtige Funktion. Lässt sich diese nicht kontrolliert durchführen, kann der Arm im Raum nicht stabilisiert werden. Es kommt zu einem Abfallen des Unterarmes in der abgespreizten Armposition, was aufgrund der resultierenden Stellung «horn blower sign» genannt wird (vgl. Abb. 2). Aufgrund dieser Einschränkung kann der Patient keine Verrichtungen am Gesicht und am Kopf oder Arbeiten über dem Schulterniveau durchführen. Es liegt auf der Hand, dass dies eine enorme Behinderung im Alltag bedeutet.

OPERATIVES VORGEHEN

Um Patienten mit dieser schweren Funktionsstörung zu helfen, setzt man einerseits eine inverse Prothese ein, damit der Arm wieder über die Kopfebene bewegt werden kann. Um gleichzeitig die Aussenrotation zu verbessern, kombiniert man diese Prothesenimplantation mit einem Sehnentransfer. Dafür nimmt man sich zwei Muskeln zu Hilfe, den grossen Rückenmuskel (M. latissimus dorsi) und einen Schultermuskel (M. teres major) (vgl. Abb. 1). Diese Muskeln entspringen am Rumpf bzw. Schulterblatt und setzen im vorderen Bereich des Oberarmes an. Sie sind somit primär Streckmuskeln (Extensoren) und Innendrehler des Armes. Ihre Funktion kann jedoch problemlos durch andere Muskeln kompensiert werden, weshalb sie in der Chirurgie auch zur Deckung von Weichteildefekten oder eben als Sehnentransfers verwendet werden.

Der gesamte kombinierte Eingriff wird durch den gleichen chirurgischen Zugang wie bei einer Schultertotalprothese durchgeführt. Die Implantation der inversen Schulterprothese erfolgt dabei standardmässig. Vor der Implantation des Prothesenschaftes wird der gemeinsame Ansatz von M. latissimus dorsi und M. teres major identifiziert und vom Oberarmknochen abgelöst. Der abgelöste Ansatz wird anschliessend hinten um den Oberarmknochen gezogen und mit Fäden fixiert. Dadurch werden aus den ursprünglich innendrehenden nun aussendrehende Muskeln (vgl. Abb. 3).

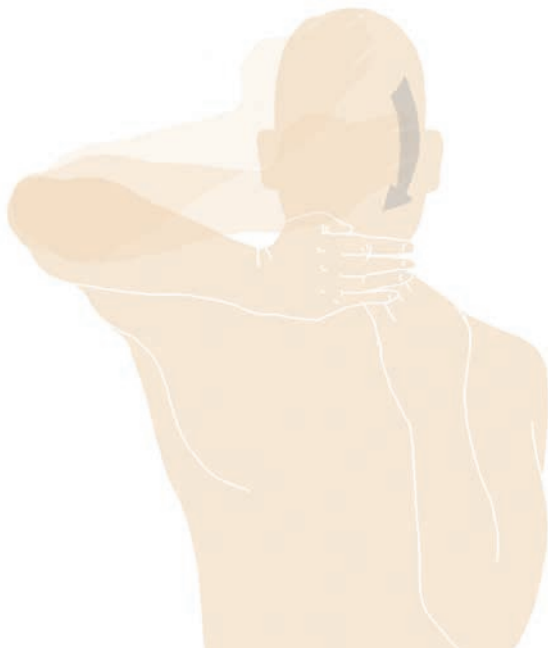

Abb. 2
Das sogenannte «horn blower sign»: Der Patient kann den Arm in der Horizontalen nicht stabilisieren und hat Mühe, Verrichtungen am Gesicht durchzuführen.

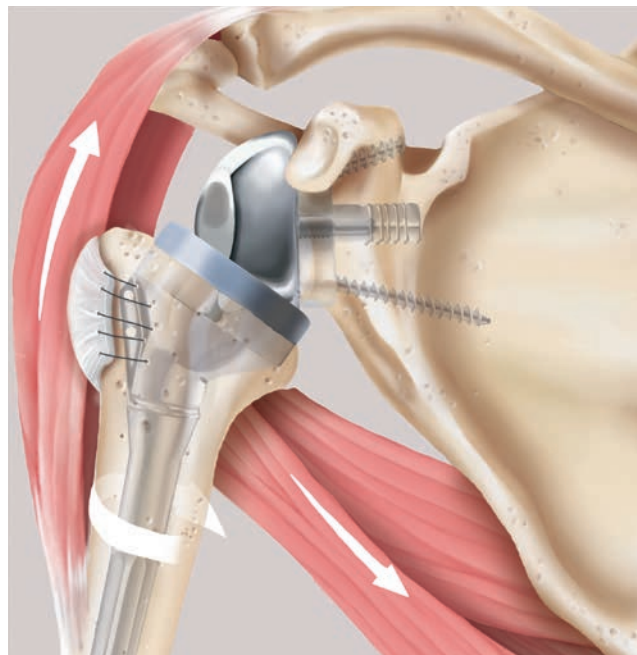


Abb. 3
Nach Implantation der inversen Schultertotalprothese werden die Sehnen des Latissimus dorsi- und des Teres major-Muskels von ihrem Ursprung abgelöst, hinten um den Oberarmknochen gezogen und neu fixiert. Dadurch werden sie zu Aussendrehern.

DURCH DIE KOMBINIERTER OPERATIONS-METHODE KANN EINE RELEVANTE BESSERUNG DER VORWÄRTSBEWEGUNG, DER KRAFT UND INSBESONDERE DER AUSSENROTATIONSKONTROLLE IM RAUM ERREICHT WERDEN.

NACHBEHANDLUNG

Damit die transferierten Sehnen am Oberarmkopf heilen können, wird der Arm für sechs Wochen auf einer Schiene in aussenrotierter und abgespreizter (abduzierter) Stellung platziert. Die Hospitalisationszeit beträgt vier bis fünf Tage. Bereits am ersten Tag nach der Operation beginnt der Patient mit Physiotherapie, die insgesamt vier bis sechs Monate in Anspruch nimmt. Eine relevante Besserung der Funktion kann in der Regel ab dem dritten Monat erwartet werden. In wissenschaftlichen Studien konnte nachgewiesen werden, dass durch diese kombinierte Operationsmethode eine relevante Besserung der Vorwärtsbewegung, der Kraft und insbesondere der Aussenrotationskontrolle im Raum erreicht werden kann.

Es muss jedoch erwähnt werden, dass die inverse Schultertotalprothese wie jedes künstliche Gelenk eine begrenzte Lebensdauer hat und deshalb mit Vorteil nur bei Patienten über 70 Jahren eingesetzt wird. Bei jüngeren Patienten kommen reine Sehnentransfers (des grossen Rückenmuskels oder des grossen Brustmuskels) zur Anwendung, wobei auch hierfür gewisse Kriterien erfüllt sein müssen, um ein optimales Resultat zu erreichen.

KONTAKT



DR. MED. ATUL SUKTHANKAR
Facharzt für Orthopädische Chirurgie
und Traumatologie des Bewegungs-
apparates
Belegarzt Klinik Im Park
atul.sukthankar@hirslanden.ch

Ortho Clinic Zürich
Seestrasse 315
CH-8038 Zürich
T +41 44 201 40 04
www.orthoclinic-zuerich.ch

Weitere Ärzte am Zentrum:
Dr. med. Igor Killer Casparis
Dr. med. Dieter Räber
PD Dr. med. Leonhard Ramseier
Dr. med. Alex Tanner
Prof. Dr. med. Clément Werner

GLOSSAR

- **RUPTUR:** Riss einer Gewebestruktur
- **ROTATORENMANSCHETTE:** Gruppe von vier Muskeln im Schulterbereich, die für die Stabilität und die Mobilität des Schultergelenks zentral sind
- **MUSCULUS LATISSIMUS DORSI:** Grosser Rückenmuskel. Er liegt unterhalb des Schulterblattes und erstreckt sich über die ganze Länge der Wirbelsäule mit Ansatz am Oberarmknochen.
- **MUSCULUS TERES MAJOR:** kräftiger Schultermuskel, der an der Rückseite des Schulterblattes entspringt und als Innendreher am Oberarm ansetzt